

COMPARAÇÃO DE ENXERTO ÓSSEO CORTICAL AUTÓGENO E IMPLANTE ÓSSEO CORTICAL ALÓGENO LIOFILIZADO NA SUBSTITUIÇÃO DE SEGMENTO DIAFISÁRIO DO FÊMUR DE GATOS DOMÉSTICOS

FERREIRA, M. P.^{1*}; ALIEVI, M. M.²; BECK, C. A. C.²; SILVA FILHO, A. P. F.²;
GONZALEZ, P. C.³; DAL-BÓ, Í. S.³; NÓBREGA, F. S.⁴; MACHADO, L.³;
ROCHA, J. P. A. V.³; STÉDILE, R.¹

INTRODUÇÃO

Os gatos domésticos há muito tempo são utilizados como animais de companhia e, nos últimos anos, são cada vez mais freqüentes os atendimentos veterinários a esta espécie. As afecções ortopédicas em gatos ocupam papel de destaque na rotina de um Hospital ou Clínica Veterinária. Dessa forma, não é raro o traumatologista veterinário deparar-se com fraturas cominutivas de ossos longos, neoplasias ósseas, não-uniões ou uniões-viciosas de fraturas. Uma das principais opções para o tratamento dessas afecções é a substituição de um segmento ou o preenchimento de uma falha óssea utilizando enxerto ou implante. Biologicamente, a melhor fonte para a obtenção desse material seria o próprio animal, ou seja, a utilização do enxerto autógeno. Porém, esta manobra muitas vezes acaba sendo preterida, pois aumenta a morbidade, a dor, os tempos cirúrgico e anestésico e, principalmente, não fornece volume suficiente para a reconstrução adequada de grande falha óssea, especialmente em animais de pequeno porte como gatos domésticos, onde a coleta de enxerto autógeno pode ser problemática (DOREA et al., 2005).

Sendo assim, outras fontes de material ósseo têm sido buscadas. A principal delas refere-se aos ossos obtidos de animais da mesma espécie, ou seja, os implantes alógenos. Apesar de imunologicamente inferiores aos enxertos autógenos (GOLDBERG; STEVENSON, 1987), eles têm sido amplamente utilizados e resultados bastante satisfatórios têm sido obtidos (ALIEVI, 2006). Segundo Dorea et al. (2005), implantes ósseos alógenos são uma alternativa para preenchimento de falhas em ossos de gatos domésticos, porém, a eficácia deste tipo de implante ósseo ainda não foi avaliada adequadamente nesta espécie.

Diversos métodos e meios de conservação desses implantes têm sido utilizados, entre eles temos, a liofilização (GALIA, 2004) e o mel (ALIEVI, 2006). O osso liofilizado é utilizado em medicina humana há mais de 50 anos (CRENSHAW, 1991), mas em medicina veterinária são escassos os trabalhos utilizando esta técnica de conservação, talvez pela necessidade de equipamento específico e de alto custo para a liofilização. Esta técnica consiste na retirada de umidade do osso congelado previamente desengordurado (ZASACKI, 1991).

¹ Professor mestre do departamento de Medicina Animal da Faculdade de Veterinária da UFRGS. Endereço para correspondência: Faculdade de Veterinária, UFRGS, Av. Bento Gonçalves, 9090, Porto Alegre/RS, CEP: 91540-000. E-mail: marciopf@terra.com.br.

² Professor doutor do departamento de Medicina Animal da Faculdade de Veterinária da UFRGS.

³ Aluna de graduação na Faculdade de Veterinária da UFRGS

⁴ Mestranda no Programa de Pós-graduação em Ciências Veterinárias da UFRGS.

As vantagens desse processo de conservação incluem: diminuição da antigenicidade do aloenxerto (ZASACKI, 1991), praticidade do armazenamento, durabilidade e mínima alteração bioquímica (CRENSHAW, 1991). Brown e Cruess (1982) consideraram que enxertos obtidos dessa forma podem ser estocados em temperatura ambiente por tempo indeterminado. Como desvantagem na utilização desta forma de conservação Schena et al. (1984) citaram o elevado custo do equipamento e o longo tempo para processamento do tecido ósseo.

O objetivo deste trabalho é comparar enxerto ósseo cortical autógeno e implante ósseo cortical alógeno liofilizado na substituição de segmento diafisário do fêmur de gatos domésticos.

MATERIAL E MÉTODOS

Foram utilizados 14 gatos, fêmeas, adultos provenientes do Centro de Controle de Zoonoses de Porto Alegre. Dois felinos foram utilizados como doadores, e a partir de então, os próprios segmentos ósseos removidos para a confecção da falha óssea cortical nos animais experimentais, foram preparados e utilizados nos demais animais.

Para conservação através da liofilização, os segmentos ósseos foram encaminhados para o Banco de Tecidos do Hospital de Clínicas de Porto Alegre, sendo submetidos a testes microbiológicos antes da implantação. Os animais foram alojados em gaiolas individuais com período de adaptação de, pelo menos, 14 dias antes do procedimento cirúrgico, permanecendo nas gaiolas até o término das avaliações, recebendo água *ad libitum* e ração comercial superpremium. O período de avaliação foi de 180 dias após o procedimento cirúrgico para todos os animais.

Os 12 gatos foram separados em dois grupos de seis animais: grupo controle e grupo liofilizado. Os animais do grupo controle foram submetidos a osteotomia de um segmento de três centímetros da diáfise femoral direita e reimplantação do mesmo segmento após preparação através da remoção do perióstio, endóstio e medula óssea, sendo utilizado para estabilização, placa de compressão dinâmica 2,7 mm com 10 furos e oito parafusos corticais. Os animais do grupo liofilizado foram submetidos ao mesmo procedimento, porém com a utilização de implante ósseo cortical alógeno liofilizado. A técnica anestésica constava de pré-medicação com acepromazina e meperidina, indução com propofol e manutenção do plano anestésico com isoflurano, associando a isto anestesia epidural com lidocaína e morfina. Como terapia analgésica e antiinflamatória pós-operatória, os animais receberam cetoprofenono a cada 24 horas durante três dias e tramadol a cada seis horas durante 48 horas. Na profilaxia antimicrobiana foi utilizado enrofloxacin durante 10 dias.

Após o procedimento cirúrgico foram feitas avaliações radiográficas no pós-operatório imediato e a cada 15 dias até o término do período de avaliação sendo todos os exames avaliados através da tabela (Tabela 1) proposta por Ehrhart et al. (2005) e adaptada para este trabalho. Dois animais de cada grupo foram submetidos à avaliação microscópica após eutanásia com cloreto de potássio e anestesia geral com tiopental.

Tabela 1 – Escore para avaliação radiográfica proposto por Ehrhart et al. (2005) e adaptado para avaliação de enxertos ou implantes ósseos corticais alógenos em diáfise femoral de gatos domésticos.

Critérios para o escore	Pts.
INCORPORAÇÃO/UNIÃO DO ENXERTO	
Interface proximal e distal	
Perda do detalhe da linha de osteotomia.	2
Linha de osteotomia ainda visível.	1
Linha de osteotomia larga.	0
QUALIDADE ÓSSEA DO ENXERTO	
Enxerto inalterado.	2
Presença de leve reabsorção, sem deformação e/ou fratura.	1
Marcante reabsorção, deformação e/ou fratura.	0
QUALIDADE DO OSSO RECEPTOR	
Marcante formação de novo osso, calo formando ponte óssea.	2
Formação de novo osso, mas com ponte óssea pobre.	1
Sem produção de novo osso.	0
ASPECTO E FIXAÇÃO DA PLACA E PARAFUSOS	
Aparência normal.	2
Lise ao redor dos parafusos.	1
Afrouxamento, migração ou quebra da placa e/ou parafusos	0
IMPRESSÃO GLOBAL DA CONSOLIDAÇÃO	
União radiográfica.	2
Evidência radiográfica de calo, mas com união retardada.	1
Mínima ou sem evidência radiográfica de união.	0

RESULTADOS

Nos implantes ósseos liofilizados foi possível perceber um aumento na porosidade do osso, sendo que esta desapareceu após reidratação. Entretanto, foi percebido que na confecção dos orifícios para os parafusos os implantes liofilizados apresentavam resistência menor quando comparados com o osso receptor.

No grupo controle todas as cirurgias resultaram em implantes adequadamente alinhados com os ossos receptores. A incorporação neste grupo foi de 100% (6/6) na interface proximal, com tempo médio para incorporação de 80 dias, e 83,3% (5/6) na interface distal, com tempo médio de 87 dias, onde um animal não apresentou incorporação (Figura 1).

O alinhamento, no grupo liofilizado, foi considerado satisfatório em cinco animais no PO imediato, ficando apenas a interface distal de uma gata com contato implante ósseo/osso receptor não preenchendo toda a circunferência do osso. Ocorreu fissura longitudinal do implante em dois animais, sendo isto identificado no exame radiográfico do PO imediato em um animal e com 15 dias de PO na outra gata. Em uma das gatas foi identificada fissura longitudinal no osso receptor proximal no exame radiográfico com 30 dias de PO.

A incorporação no grupo liofilizado foi de 16,6% (1/6) na interface proximal, onde em um animal houve incorporação aos 150 dias de pós-operatório e em cinco animais não ocorreu incorporação do implante e 33,3% (2/6) na interface distal, com tempo médio de 105 dias, onde quatro animais não incorporaram o implante (Figura 1).

Em relação à incorporação/união na interface proximal os resultados do grupo controle foram muito melhor que no grupo liofilizado, pois enquanto que no controle houve consolidação em todos os animais no grupo liofilizado apenas um animal obteve consolidação. Na interface distal os resultados foram semelhantes à interface proximal com o grupo controle obtendo pontuação 11 e o liofilizado pontuação sete.

No item qualidade óssea do implante os animais iniciaram com pontuação próxima do máximo e ela caía de acordo com a visualização de complicações como quebra ou reabsorção. O grupo controle manteve pontuação alta, pois apresentou poucas complicações referentes ao implante, porém, no grupo liofilizado houve uma queda grande, pois neste grupo ocorreram duas fraturas do implante e reabsorção em quase todos os animais. A qualidade do osso receptor foi avaliada normalmente partindo da pontuação mínima e esta aumentava com a resposta do osso ao implante ósseo ocorrendo ou não formação de calo ósseo. Este item revelou um resultado semelhante entre os grupos controle e liofilizado, apesar dos resultados de consolidação diferentes, isto porque a consolidação no grupo controle se dava sem a formação de calo ósseo exuberante.

Na pontuação atribuída aos implantes metálicos (placa e parafusos), como não ocorreram complicações significativas no grupo controle, esta permaneceu próxima do máximo. No entanto, o grupo liofilizado apresentou um decréscimo grande nesta pontuação, pois houve falha grave dos implantes metálicos em dois animais. Os animais somente obtiveram pontuação máxima no item impressão global da osteossíntese quando havia consolidação em ambas as interfaces. Dessa forma, o grupo controle, onde isto ocorreu em cinco animais, apresentou pontuação 11. No grupo liofilizado a consolidação em duas interfaces somente ocorreu em um animal e a pontuação ficou baixa (sete).

Na avaliação histológica do grupo controle, pôde ser observada em um dos animais a remodelação tecidual através da formação de discretos focos de cartilagem. Na interface proximal do outro animal, evidenciou-se presença de fibrose e ativação do periósteo, entretanto, na interface distal, não foi identificada a incorporação do enxerto, o que possibilitou a diferenciação entre o tecido ósseo implantado e o receptor através da visualização de áreas de necrose, fibrose e tecido cartilaginoso.

No grupo liofilizado, em uma das gatas houve extensa área de tecido fibroso envolvendo o implante, associado à presença de processo inflamatório purulento, nas interfaces proximal e distal. Foi verificado que o tecido ósseo implantado encontrava-se necrótico, caracterizando uma reação do tipo corpo estranho. Pôde ser observada ainda, na interface distal, a presença de osteoclastos. Com relação ao outro animal, a imagem histológica das duas interfaces revelou que o tecido ósseo implantado havia necrosado e estava associado à presença de tecido fibroso e cartilaginoso numa tentativa de formação de calo ósseo com ausência de reação inflamatória.

DISCUSSÃO

A liofilização foi escolhida como um dos métodos de conservação neste estudo por ser muito difundida em Medicina Humana (UHLENHAUT et al., 2005). A técnica de liofilização utilizada neste trabalho foi a mesma utilizada por Galia (2004) e consistia basicamente na retirada de umidade do osso congelado por sublimação após este ser desengordurado. A liofilização, nesse estudo, mostrou

ser o método de conservação menos eficaz no que se refere à manipulação e à frequência de consolidações, quando comparado com o osso autógeno.

Os implantes liofilizados utilizados neste procedimento foram esterilizados em autoclave à temperatura de 132°C, pois o processado de liofilização não é asséptico, e, segundo Uhlenhaut et al. (2005), a liofilização não tem capacidade de eliminar cepas virais por completo. Segundo Viceconti et al. (1996), a autoclavagem a 132°C por uma hora pode diminuir em até 70% a resistência à compressão de implantes ósseos liofilizados. Entretanto, conforme Zhang et al. (1997), outras formas de esterilização como óxido de etileno ou radiação gama estão relacionadas com a diminuição da capacidade osteoindutora do implante.

Atalar et al. (2007) utilizaram implantes ósseos liofilizados com um centímetro de comprimento na correção da angulação proximal de úmero em humanos e obtiveram consolidação em todos os (sete) pacientes. Tal resultado vai de encontro aos obtidos no atual trabalho, onde o grupo liofilizado não apresentou boa taxa de consolidação (3/12 interfaces). Muito provavelmente, a diferença encontrada nos resultados tenha sido causada pela variação de tamanho e requerimento biomecânico entre os experimentos.

CONCLUSÕES

Implantes ósseos corticais alógenos liofilizados não são eficientes para preenchimento de falha óssea segmentar com aproximadamente 30% da diáfise femoral de gatos domésticos, podendo apresentar complicações como não-união e reabsorção, fratura e infecção.

BIBLIOGRAFIA

ALIEVI, M.M. **Implante ósseo cortical alógeno conservado em mel na reconstrução de falha óssea diafisária em fêmur de cães.** 2006. 85f. Tese (doutorado) – Programa de Pós-graduação em Medicina Veterinária, Universidade Federal de Santa Maria.

ATALAR, A.C. et al. Treatment of Neer type 4 impacted valgus fractures of the proximal humerus with open reduction, elevation, and grafting. **Acta Orthopaedica et Traumatologica Turcica**, v.41, n.2, p.113-119, 2007.

BROWN, K.L.; CRUESS, R.L. Bone and cartilage transplantation in orthopaedic surgery. A review. **The Journal of Bone and Joint Surgery**, v.64A, n.2, p.270-279, 1982.

CRENSHAW, A.H. Bone Grafting. In: **Campbell's operative orthopaedics.** Missouri: Mosby Year Book, 1991, cap.1, p.12-22.

DOREA, H.C. et al. Evaluation of healing in feline femoral defects filled with cancellous autograft, cancellous allograft or bioglass. **Veterinary and Comparative Orthopaedics Traumatology**, v.18, n.3, p.157-168, 2005.

EHRHART, N.P. et al. The effect of host tissue irradiation on large-segment allograft incorporation. **Clinical Orthopaedics and Related Research**, n.435, p.43-51, 2005.

GALIA, C.R. **Enxertos ósseos liofilizados impactados humanos e bovinos em revisão de artroplastia total de quadril.** 2004. 107f. Tese (Doutorado) – Programa de Pós-Graduação em Medicina, Universidade Federal do Rio Grande do Sul.

GOLDBERG, V.; STEVENSON, S. Natural history of autografts and allografts. **Clinical Orthopaedics and Related Research**, v.225, p.7-16, 1987.

SCHENA, C.J.; MITTEN, R.W.; HOEFLE, W.D. Segmental freeze-dried and fresh cortical allografts in the canine femur. I. A sequential radiographic comparison over a one-year time interval. **Journal of the American Hospital Association**, v.20, n.6, p. 911-925, 1984.

UHLENHAUT, C. et al. Effects of lyophilization on the infectivity of enveloped and non-enveloped viruses in bone tissue. **Biomaterials**, v.26, n.33, p.6558-6564, 2005.

VICECONTI, M. et al. The effect of autoclaving on the mechanical properties of bank bovine bone. **Chirurgia degli Organi di Movimento**, v.81, n.1, p. 63-68, 1996.

ZASACKI, W. The efficacy of application of lyophilized, radiation-sterilized bone graft in orthopaedic surgery. **Clinical Orthopaedics and Related Research**, n.272, p.82-87, 1991.

ZHANG, Q.; CORNU, O.; DELLOYE, C. Ethylene oxide does not extinguish the osteoinductive capacity of demineralized bone. A reappraisal in rats. **Acta Orthopaedica Scandinavica**, v.68, n.2, p.104-108, 1997.

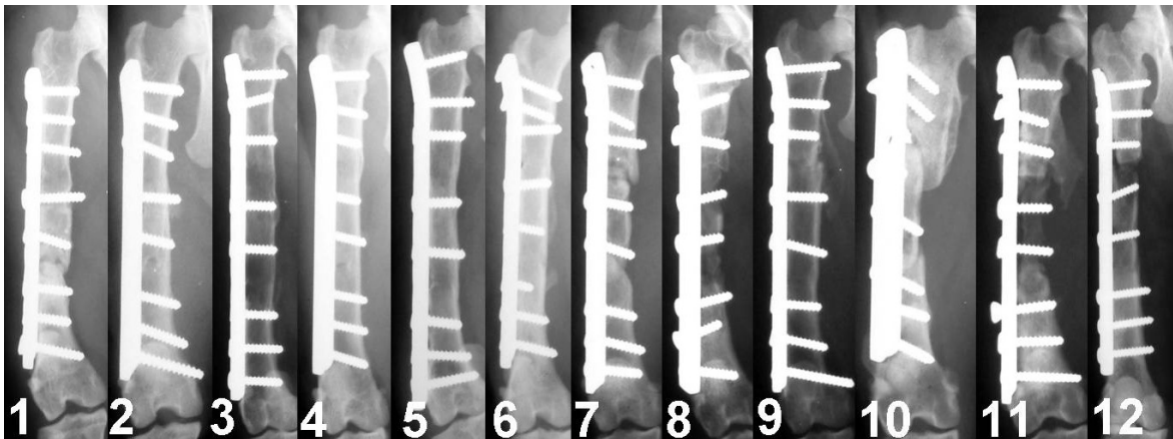


Figura 1 – Imagem radiográfica na projeção crânio-caudal da implantação óssea cortical autógena nos seis gatos domésticos do grupo controle (1, 2, 3, 4, 5 e 6) com 180 dias de pós-operatório e nos seis gatos domésticos do grupo liofilizado (7, 8, 9, 10, 11 e 12) com 180 dias de pós-operatório.