

COMPARAÇÃO DE ENXERTO ÓSSEO CORTICAL AUTÓGENO E IMPLANTE ÓSSEO CORTICAL ALÓGENO CONGELADO A -70°C NA SUBSTITUIÇÃO DE SEGMENTO DIAFISÁRIO DO FÊMUR DE GATOS DOMÉSTICOS

FERREIRA, M. P.^{1*}; ALIEVI, M. M.²; BECK, C. A. C.²; SILVA FILHO, A. P. F.²; GONZALEZ, P. C.³; DAL-BÓ, Í. S.³; NÓBREGA, F. S.⁴; SVIERK, B.³; STÉDILE, R.¹; SCHERER, S.⁴

INTRODUÇÃO

Os gatos domésticos há muito tempo são utilizados como animais de companhia e, nos últimos anos, são cada vez mais freqüentes os atendimentos veterinários a esta espécie. As afecções ortopédicas em gatos ocupam papel de destaque na rotina de um Hospital ou Clínica Veterinária. Dessa forma, não é raro o traumatologista veterinário deparar-se com fraturas cominutivas de ossos longos, neoplasias ósseas, não-uniões ou uniões-viciosas de fraturas. Uma das principais opções para o tratamento dessas afecções é a substituição de um segmento ou o preenchimento de uma falha óssea utilizando enxerto ou implante. Biologicamente, a melhor fonte para a obtenção desse material seria o próprio animal, ou seja, a utilização do enxerto autógeno. Porém, esta manobra muitas vezes acaba sendo preterida, pois aumenta a morbidade, a dor, os tempos cirúrgico e anestésico e, principalmente, não fornece volume suficiente para a reconstrução adequada de grande falha óssea, especialmente em animais de pequeno porte como gatos domésticos, onde a coleta de enxerto autógeno pode ser problemática (DOREA et al., 2005).

Sendo assim, outras fontes de material ósseo têm sido buscadas. A principal delas refere-se aos ossos obtidos de animais da mesma espécie, ou seja, os implantes alógenos. Apesar de imunologicamente inferiores aos enxertos autógenos (GOLDBERG; STEVENSON, 1987), eles têm sido amplamente utilizados e resultados bastante satisfatórios têm sido obtidos (ALIEVI, 2006). Segundo Dorea et al. (2005), implantes ósseos alógenos são uma alternativa para preenchimento de falhas em ossos de gatos domésticos, porém, a eficácia deste tipo de implante ósseo ainda não foi avaliada adequadamente nesta espécie.

Diversos métodos de conservação desses implantes têm sido utilizados, entre eles temos o congelamento (NATHER, 2001) e o mel (ALIEVI, 2006). Henry Jr. e Wadsworth (1981) utilizaram implantes ósseos alógenos conservados em refrigerador doméstico com temperatura oscilando entre -15°C e -20°C por um período que variou de dois dias a um ano. Estes implantes foram utilizados no tratamento de fraturas cominutivas de fêmur, úmero e tibia em 11 cães e 10 gatos, sendo obtido sucesso em nove felinos e quatro caninos. Fitch et al. (1997), recomendaram a utilização de conservação nas temperaturas de -20°C por um período máximo de seis meses e -40°C quando for conservado por cinco anos ou

¹ Professor mestre do departamento de Medicina Animal da Faculdade de Veterinária da UFRGS. Endereço para correspondência: Faculdade de Veterinária, UFRGS, Av. Bento Gonçalves, 9090, Porto Alegre/RS, CEP: 91540-000. E-mail: marciopf@terra.com.br.

² Professor doutor do departamento de Medicina Animal da Faculdade de Veterinária da UFRGS.

³ Aluna de graduação na Faculdade de Veterinária da UFRGS

⁴ Mestranda no Programa de Pós-graduação em Ciências Veterinárias da UFRGS.

mais, mas descreveram a temperatura de -70°C como a preferida para conservação de enxerto ósseo. Roe et al. (1988) utilizaram a temperatura de -15°C à -30°C para conservação de implantes em freezer convencional e Kerwin et al. (1991) conservaram em freezer especial à -80°C .

As vantagens da utilização do congelamento para preservação de implantes ósseos são: facilidade de armazenamento, resposta antigênica diminuída, armazenamento por períodos longos e preservação das propriedades biomecânicas. Como desvantagens temos a necessidade de encontrar um doador adequado e as despesas com assepsia (KERWIN et al., 1991).

O objetivo deste trabalho é comparar enxerto ósseo cortical autógeno e implante ósseo cortical alógeno congelado a -70°C na substituição de segmento diafisário do fêmur de gatos domésticos.

MATERIAL E MÉTODOS

Foram utilizados 14 gatos, fêmeas, adultos provenientes do Centro de Controle de Zoonoses de Porto Alegre. Dois felinos foram utilizados como doadores, e a partir de então, os próprios segmentos ósseos removidos para a confecção da falha óssea cortical nos animais experimentais, foram preparados e utilizados nos demais animais.

Os implantes encaminhados para congelamento a -70°C foram acondicionados em frascos estéreis e entregues ao Laboratório de Virologia da Faculdade de Veterinária da UFRGS. Foram implantados nas gatas após um período de 30 à 35 dias no congelador, sendo submetidos a testes microbiológicos na coleta e antes da implantação. Os animais foram alojados em gaiolas individuais com período de adaptação de, pelo menos, 14 dias antes do procedimento cirúrgico, permanecendo nas gaiolas até o término das avaliações, recebendo água *ad libitum* e ração comercial superpremium. O período de avaliação foi de 180 dias após o procedimento cirúrgico para todos os animais.

Os 12 gatos foram separados em dois grupos de seis animais: grupo controle e grupo congelado. Os animais do grupo controle foram submetidos a osteotomia de um segmento de três centímetros da diáfise femoral direita e reimplantação do mesmo segmento após preparação através da remoção do periósteo, endósteo e medula óssea, sendo utilizado para estabilização, placa de compressão dinâmica 2,7 mm com 10 furos e oito parafusos corticais. Os animais do grupo congelado foram submetidos ao mesmo procedimento, porém com a utilização de implante ósseo cortical alógeno conservado congelado a -70°C . A técnica anestésica constava de pré-medicação com acepromazina e meperidina, indução com propofol e manutenção do plano anestésico com isofluorano, associando a isto anestesia epidural com lidocaína e morfina. Como terapia analgésica e antiinflamatória pós-operatória, os animais receberam cetoprofenono a cada 24 horas durante três dias e tramadol a cada seis horas durante 48 horas. Na profilaxia antimicrobiana foi utilizado enrofloxacin durante 10 dias.

Após o procedimento cirúrgico foram feitas avaliações radiográficas no pós-operatório imediato e a cada 15 dias até o término do período de avaliação sendo todos os exames avaliados através da tabela (Tabela 1) proposta por Ehrhart et al. (2005) e adaptada para este trabalho. Dois animais de cada grupo foram submetidos à avaliação microscópica após eutanásia com cloreto de potássio e anestesia geral com tiopental.

Tabela 1 – Escore para avaliação radiográfica proposto por Ehrhart et al. (2005) e adaptado para avaliação de enxertos ou implantes ósseos corticais alógenos em diáfise femoral de gatos domésticos.

Critérios para o escore	Pts.
INCORPORAÇÃO/UNIÃO DO ENXERTO	
Interface proximal e distal	
Perda do detalhe da linha de osteotomia.	2
Linha de osteotomia ainda visível.	1
Linha de osteotomia larga.	0
QUALIDADE ÓSSEA DO ENXERTO	
Enxerto inalterado.	2
Presença de leve reabsorção, sem deformação e/ou fratura.	1
Marcante reabsorção, deformação e/ou fratura.	0
QUALIDADE DO OSSO RECEPTOR	
Marcante formação de novo osso, calo formando ponte óssea.	2
Formação de novo osso, mas com ponte óssea pobre.	1
Sem produção de novo osso.	0
ASPECTO E FIXAÇÃO DA PLACA E PARAFUSOS	
Aparência normal.	2
Lise ao redor dos parafusos.	1
Afrouxamento, migração ou quebra da placa e/ou parafusos	0
IMPRESSÃO GLOBAL DA CONSOLIDAÇÃO	
União radiográfica.	2
Evidência radiográfica de calo, mas com união retardada.	1
Mínima ou sem evidência radiográfica de união.	0

RESULTADOS

Os implantes submetidos ao processo de conservação em congelador a -70°C mantiveram o aspecto igual ao da coleta no momento de implantação, não havendo diferença na resistência do osso conservado em relação ao osso receptor durante a perfuração com broca.

No grupo controle todas as cirurgias resultaram em implantes adequadamente alinhados com os ossos receptores. A incorporação neste grupo foi de 100% (6/6) na interface proximal, com tempo médio para incorporação de 80 dias, e 83,3% (5/6) na interface distal, com tempo médio de 87 dias, onde um animal não apresentou incorporação (Figura 1).

No grupo congelado houve alinhamento adequado do implante em quatro animais, em dois casos o alinhamento na interface distal não ficou perfeito, resultando em um contato implante ósseo/receptor que não envolvia toda a circunferência óssea. A incorporação neste grupo foi de 100% (6/6) na interface proximal, com tempo médio para incorporação de 75 dias e 66,6% (4/6) na interface distal, com tempo médio de 82,5 dias (Figura 1).

Em relação à incorporação/união na interface proximal os resultados dos grupos controle e congelado foram semelhantes, pois ambos apresentaram consolidação nesta interface em todos os animais. Os grupos controle e congelado mostraram pontuações próximas no que diz respeito à incorporação/união na interface distal, 11 e 10 respectivamente, pois no controle um animal não obteve consolidação, enquanto que no congelado isto ocorreu em dois animais.

No item qualidade óssea do implante os animais iniciaram com pontuação próxima do máximo e ela caía de acordo com a visualização de complicações como quebra ou reabsorção. Os grupos controle e congelado mantiveram pontuação alta, pois apresentaram poucas complicações referentes ao implante. A qualidade do osso receptor foi avaliada normalmente partindo da pontuação mínima e esta aumentava com a resposta do osso receptor ao implante ósseo ocorrendo ou não formação de calo ósseo. Este item revelou uma discrepância um pouco maior entre os grupos controle e congelado, ficando a pontuação final do grupo controle em seis e do congelado em oito apesar dos resultados de consolidação semelhantes, isto porque a consolidação no grupo controle se dava sem a formação de calo ósseo exuberante, diferente dos grupo congelado onde a formação de calo ósseo foi mais intensa.

Na pontuação atribuída aos implantes metálicos (placa e parafusos), como não ocorreram complicações significativas nos grupos controle e congelado, esta permaneceu próxima do máximo. Os animais só obtiveram pontuação alta no item impressão global da osteossíntese quando havia consolidação em ambas as interfaces. Dessa forma, os grupos controle e congelado, onde isto ocorreu em cinco e quatro animais respectivamente, apresentaram pontuação relativamente próxima.

Na avaliação histológica em dois animais do grupo controle, pôde ser observada a remodelação tecidual através da formação de discretos focos de cartilagem na interface proximal em uma das gatas, havendo dificuldade na diferenciação histológica entre o implante e o osso do receptor. Na interface proximal do outro animal, evidenciou-se presença de fibrose e ativação do periosteio, entretanto, na interface distal deste animal, não foi identificada a incorporação do enxerto, o que possibilitou a diferenciação entre o tecido ósseo implantado e o receptor através da visualização de áreas de necrose, fibrose e tecido cartilaginoso.

Nos animais em que os implantes permaneceram congelados, observaram-se áreas de formação de tecido cartilaginoso e ativação do periosteio, na interface proximal de uma gata, ocorrendo completa incorporação do implante. Na interface distal deste animal, pôde ser vista uma extensa área em que ocorreu reabsorção do implante ósseo e do osso receptor, com substituição por tecido fibroso e cartilaginoso. A outra gata demonstrou boa incorporação do implante, com dificuldade na diferenciação entre tecido receptor e implantado, estando este em fase de remodelamento.

DISCUSSÃO

Nather e Goh (2000), testando implantes ósseos conservados a -80°C , encontraram que, com seis semanas de pós-operatório, alguns gatos domésticos apresentaram interfaces sem mobilidade apesar do exame radiográfico não identificar calo ósseo. Isso foi observado em um animal do grupo controle (interface distal), que apresentou estabilidade no exame macroscópico aos seis meses, entretanto, sem união radiográfica. Provavelmente os calos fibroso e cartilaginoso tenham promovido estabilidade na região de implantação, não sendo possível observá-los no exame radiográfico, como relataram Tudury e Raiser (1985) em fraturas de fêmur distais de cães.

A resistência de implantes ósseos corticais alógenos conservados à -80°C e implantados em tíbias de gatos domésticos foi avaliada por Nather e Goh (2000) quanto à torque, torção e absorção de energia. Esses autores encontraram que,

mesmo após a incorporação, o osso congelado é significativamente mais fraco do que o osso do animal. Tal afirmação justifica a utilização e a manutenção de fixação rígida mesmo após a consolidação ou união radiográfica. Entretanto, Sinibaldi (1989) concluiu que a placa poderá ser removida em estágios durante o segundo ou terceiro ano após a cirurgia.

Toombs e Wallace (1985) consideraram que tanto o osso cortical autógeno quanto o osso conservado a -70°C foram radiograficamente e histologicamente efetivos na osteocondução em defeitos segmentares de tíbia com um centímetro e ainda consideraram a osteocondução como o principal mecanismo para promover consolidação óssea nesses casos. No presente estudo, também não houve diferença estatística entre o implante cortical alógeno congelado a -70°C e o enxerto autógeno no que se refere à consolidação das interfaces, ficando evidente a viabilidade e a eficiência da utilização de implantes corticais alógenos conservados a -70°C em fêmur de gatos domésticos.

CONCLUSÕES

Implantes ósseos corticais alógenos conservados em congelador a -70°C por 30-35 dias são eficientes para preenchimento de falha óssea segmentar da diáfise femoral de gatos domésticos, podendo apresentar complicações como não-união e reabsorção.

BIBLIOGRAFIA

- ALIEVI, M.M. **Implante ósseo cortical alógeno conservado em mel na reconstrução de falha óssea diafisária em fêmur de cães**. 2006. 85f. Tese (doutorado) – Programa de Pós-graduação em Medicina Veterinária, Universidade Federal de Santa Maria.
- DOREA, H.C. et al. Evaluation of healing in feline femoral defects filled with cancellous autograft, cancellous allograft or bioglass. **Veterinary and Comparative Orthopaedics Traumatology**, v.18, n.3, p.157-168, 2005.
- EHRHART, N.P. et al. The effect of host tissue irradiation on large-segment allograft incorporation. **Clinical Orthopaedics and Related Research**, n.435, p.43-51, 2005.
- FITCH, R. et al. Bone autografts and allografts in dogs. **Compendium Continuing Education for the Practicing Veterinarian**, v.19, n.5, p.558-575, 1997.
- GOLDBERG, V.; STEVENSON, S. Natural history of autografts and allografts. **Clinical Orthopaedics and Related Research**, v.225, p.7-16, 1987.
- HENRY JR., W.B.; WADSWORTH, P.L. Diaphyseal allografts in the repair of long bones fractures. **Journal of the American Animal Hospital Association**, v.17, n.4, p.525-534, 1981.
- KERWIN, S.C.; LEWIS, D.D.; ELKINS, A.D. Bone grafting and banking. **Compendium Continuing Education for the Practicing Veterinarian**, v.13, n.10, p. 1558-1566, 1991.
- NATHER, A.; GOH, J.C.H. Biomechanical strength of large diaphyseal deep-frozen allografts. An experimental study. **Cell and Tissue Banking**, v.1, n.3, p.201-206, 2000.
- NATHER, A. Biological healing of large diaphyseal deep-frozen allograft transplants. **Cell and Tissue Banking**, v.2, n.1, p.3-7, 2001.
- ROE, S.C.; PIJANOWSKI, G.J.; JOHNSON, A.L. Biomechanical properties of canine cortical bone allografts: effects of preparation and storage. **American Journal Veterinary Research**, v.49, n.6, p.873-877, 1988.

SINIBALDI, K.R. Evaluation of full cortical allografts in 25 dogs. **Journal of the American Veterinary Medical Association**, v.194, n.11, p.1570-1577, 1989.

TOOMBS, J.P.; WALLACE, L.J. Evaluation of autogenic and allogenic cortical chip grafting in a feline tibial nonunion model. **American Journal Veterinary Research**, v.46, n.2, p.519-528, 1985.

TUDURY, E.A.; RAISER, A.G. Redução de fraturas distais de fêmur de cães, empregando dois pinos de Steinmann em substituição aos de Rush. **Revista do Centro de Ciências Rurais**, v.15, n.2, p.141-155, 1985.

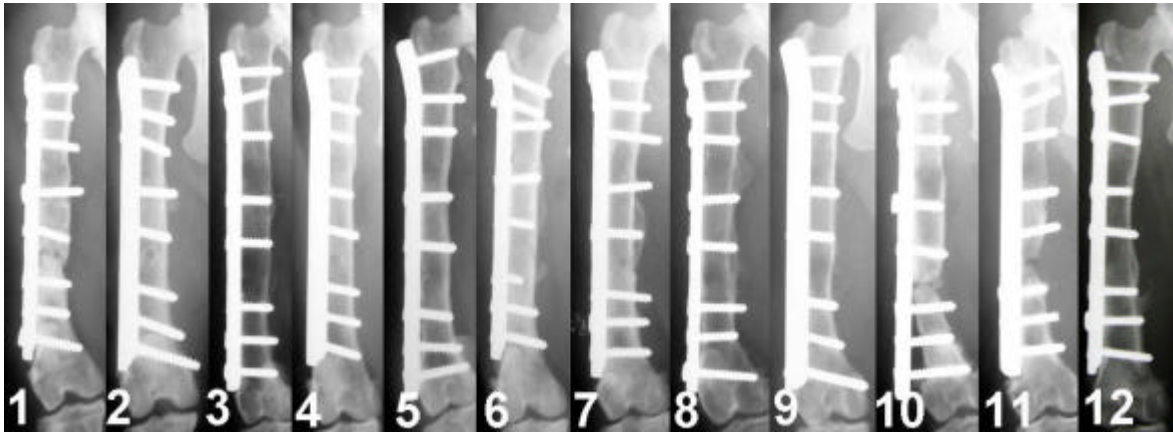


Figura 1 – Imagem radiográfica na projeção crânio-caudal da implantação óssea cortical autógena nos seis gatos domésticos do grupo controle (1, 2, 3, 4, 5 e 6) com 180 dias de pós-operatório e nos seis gatos domésticos do grupo congelado (7, 8, 9, 10, 11 e 12) com 180 dias de pós-operatório.